Micobatteriosi nel gatto

SCHEDA INFORMATIVA

Cosa sono le infezioni micobatteriche del gatto?

- Le infezioni da *Mycobacterium* spp. nei gatti possono essere suddivise in tre gruppi principali: gruppo del complesso tubercolosi (TB complex), sindrome della lebbra felina (FLS) e mycobatteri non tubercolari o atipici (NTM).
  - Il **TB complex** comprende *M. tuberculosis* (raro nei gatti), *M. bovis* e *M. microti.* Le infezioni sostenute da *M. bovis* e *M. microti* possono essere frequenti nei gatti che vivono in aree endemiche. I fattori di rischio includono il contatto con ospiti che fungono da serbatoio (p.e. arvicole) o con contaminazione ambientale(tassi). Il gatto è un ospite eccezionale ed il rischio di una trasmissione gatto-uomo è considerata molto bassa.
  - **FLS** è sostenuta soprattutto da *M. lepraemurium*. I fattori di rischio includono il contatto con piccolo roditori. Il potenziale zoonotico è trascurabile.
  - **NTM** può essere sostenuta da un elevato numero di specie saprofitiche presenti in natura. Il rischio zoonotico è molto basso. Soltanto *M. avium* possiede un potenziale zoonotico specialmente per le persone immunocompromesse.

Infezione

- I principali fattori di rischio sono: vita all'aperto, vivere in un'area endemica per TB e il contatto con piccoli roditori (predazione).
- Molte infezioni si osservano in gatti immunocompetenti, ma casi di infezioni da *M. avium* sono stati descritti in soggetti immunocompromessi. I gatti di razza siamese ed abissina possono essere predisposti alle infezioni da *M. avium*.
- L'infezione inizia solitamente a livello della cute (morsi da roditori, contaminazione di ferite) e può diffondere in modo sistemico. Le infezioni FLS raramente assumono carattere sistemico.
- Le infezioni sistemiche (polmoni, fegato, linfonodi mesenterici, ossa, occhio e SNC) senza coinvolgimento cutaneo sono rare e generalmente dovute a specie del TB complex o a *M. avium.*

Segni clinici

- Lesioni cutanee: noduli singoli o multipli, ulcere e fistole che non tendono alla guarigione, linfoadenopatia regionale.
- Si osserva una estesa pannicolite granulomatosa a seguito di infezione con NTM o in conseguenza di contaminazione di una ferita chirurgica.
- In caso di malattia sistemica possono essere osservati febbre, segni respiratori (tosse, dispnea), uveite, organomegalia, linfoadenopatia generalizzata e segni di coinvolgimento osseo (dolore, zoppia).

Diagnosi

- Le lesioni cutanee caratterizzate da infiammazione granulomatosa all'esame citologico o istopatologico) possono essere considerate sospette di infezione da micobatteri.
- Su campioni citologici o istologici caratterizzati da lesioni granulomatose dovrebbe essere eseguita la colorazione per i batteri acido-resistente (p.e. Ziehl-Neelsen o ZN).
  - La presenza di batteri acido-resistenti è indicativa della presenza di micobatteri. L'identificazione di specie non è possibile.
  - L'assenza di batteri acido-resistenti non esclude un'infezione da micobatteri. I campioni dovrebbero essere sottoposti ad esame colturali e/o a PCR per ulteriori indagini (tenere del materiale in contenitori sterili e congelato per eventuali indagini culturali che si dovessero ritenere necessarie).
- L'esame colturale specifico (in laboratori specializzati) e/o la PCR con sequenziamento genetico di campioni freschi, sono considerati i test diagnostici di scelta per confermare l'infezione ed identificare le specie di micobateri in causa. La PCR può essere eseguita anche su campioni di tessuti paraffinati.

Gestione dell'infezione

- In molte nazioni, l'eutanasia degli animali infetti è raccomandata tenendo conto del rischio di passaggio all'uomo e della prognosi, in dipendenza della specie coinvolta.
- L'accettazione del trattamento ed il rischio zoonotico dovrebbero essere discussi con il proprietario prima del trattamento, in particolare se in famiglia vi sono dei soggetti immunocompromessi.
- L'applicazione di un sondino tramite esofagostomia o capsule di gelatina possono facilitare la compliance del trattamento.
- Il trattamento si basa sull'uso di una combinazione di due o tre antibiotici quali rifampicina, un macrolide e un fluorochinolone. La scelta degli antibiotici dovrebbe essere basata sul tipo di micobatterio responsabile o sull'antibiogramma se disponibile.

Micobatteriosi nel gatto

- È raccomandato il trattamento a lungo termine (> 6 mesi), poiché un trattamento insufficiente può indurre recidive o resistenza agli antibiotici.
- L'escissione chirurgica dei noduli può essere curativa in alcuni casi di FLS, grazie alla natura localizzata della malattia. Escissione chirurgica o sbrigliamento possono essere necessari in alcuni casi caratterizzati da una malattia estesa e grave (infezioni NTM), ma c'è il rischio di deiscenza.
- La prognosi può essere favorevole.

Rischio Zoonotico

- Le specie appartenenti al TB complex e *M. avium* complex sono in grado di sostenere zoonosi.
- Relativamente alle infezioni da micobatteri, i gatti sono ospiti occasionali. Ne consegue che il rischio di trasmissione gatto-uomo è considerato molto basso. L'inalazione di micobatteri da gatti con forme respiratorie o la contaminazione di ferite con i micobatteri sono considerate le modalità più importanti di trasmissione all'uomo dell'infezione.

Per gentile concessione di Albert Lloret, Università di Barcelona, Spagna.

- Gatto con pannicolite granulomatosa causata da un micobatterio atipico o del complesso NTM, *M. mageritense.*

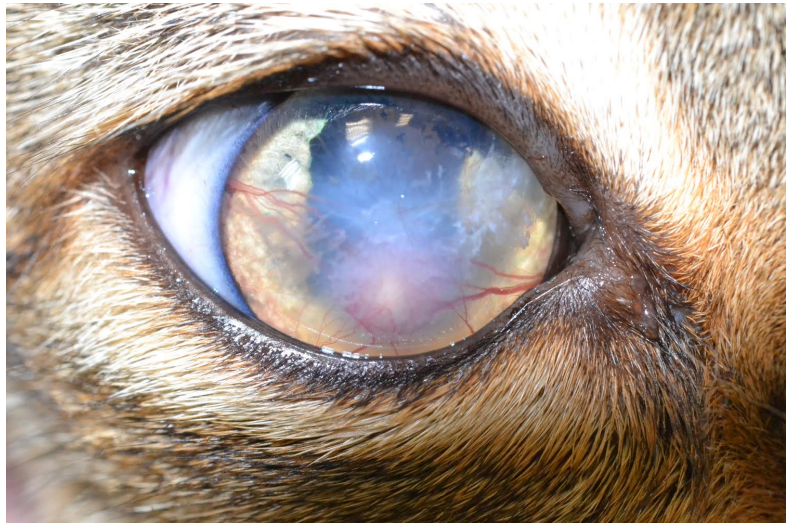

Per gentile concessione di Albert Lloret, Università di Barcelona, Spagna.

- Uveite in un gatto con micobatteriosi sostenuta da *M. mageritense*.

Per gentile concessione di Albert Lloret, Università di Barcelona, Spagna.

- Lo stesso gatto di cui sopra dopo sei mesi dall'inizio della terapia antibiotica.