EUROPEAN
ADVISORY BOARD ON CAT DISEASES
ABCD

Leishmaniose bei Katzen

DATENBLATT

Wichtige Fakten

- *Leishmania* ist ein zoonotischer Protozoen-Parasit, der durch *Phlebotomus* Sandmücken auf viele Vertebraten inklusive den Menschen übertragen wird.
- Es wurden weltweit nur sporadische Fälle von Erkrankungen bei Katzen berichtet, meist verursacht durch *L. infantum*. Zur Klinik gibt es nur Fallberichte.
- Auf natürlichem Weg werden Katzen durch dieselben *Leishmania* Spezies infiziert wie Hunde und Menschen in tropischen und subtropischen Regionen weltweit (*L. infantum*, *L. mexicana*, *L. braziliensis*, *L. amazonensis* und *L. venezuelensis*).
- Epidemiologische Studien haben gezeigt, dass *Leishmania*-Infektionen, wie bei Hunden, auch bei Katzen häufiger vorkommen als die entsprechende Krankheit.

Pathogenese

- Zur Immunpathogenese der felinen Leishmaniose fehlt es an spezifischen Informationen.
- Bei Hunden ist die Leishmaniose vor allem als multisystemische Krankheit bekannt, mit einem weiten Spektrum bezüglich des Schweregrades. Dies spiegelt das Gleichgewicht zwischen der protektiven zellvermittelten Immunität und der nicht-protektiven humoralen Immunantwort wider.
- Bei der Katze zeigt die Histologie an Hautläsionen überwiegend eine diffuse granulomatöse Dermatitis mit Makrophagen, die viele *Leishmania* Parasiten beinhalten, oder eine granulomatöse Perifollikulitis und flechtenartige Gewebsreaktionen / Übergang Dermatitis mit einer geringeren Parasitenzahl.
- Eine granulomatöse Entzündung wurde auch in der Leber und in den Nieren gesehen.

Klinische Symptome

- Bei den meisten Katzen, die klinische Symptome entwickeln, liegt der Verdacht auf ein gestörtes Immunsystem vor, verursacht durch gleichzeitige Infektionen (z.B. FIV und/oder FeLV), Krankheiten (z.B. Neoplasien, Diabetes mellitus, Autoimmunkrankheit) oder immunsuppressive Therapie.
- Hautläsionen – ulzerative, verkrustende, noduläre oder schuppende Dermatitis – sind die häufigsten (und oft einzigen) klinischen Manifestationen. Sie treten vor allem am Kopf und Nacken auf, seltener am Körperstamm und an den Beinen, und sind üblicherweise symmetrisch.
- Vergrößerung der Lymphknoten, Hyperglobulinämie, Gewichtsverlust, Augenveränderungen (noduläre Blepharitis, Uveitis, Panophthalmitis), verminderter Appetit, chronische Gingivostomatitis und Lethargie sind die häufigsten nicht-kutanen Symptome, entweder isoliert oder in Kombination mit Hautveränderungen auftretend.

Diagnose

- Eine direkte Bestätigung kann durch den Nachweis der Erreger durch Zytologie oder Histologie oder durch den Nachweis von *Leishmania*-DNA mittels PCR an geeigneten Proben, wie z.B. Haut, Lymphknoten, andere betroffene Gewebe und Blut, erbracht werden.
- In den Seren kranker Katzen sind im Allgemeinen Antikörper gegen *Leishmania* nachweisbar.
- Für den Nachweis von Antikörpern sollen für Katzen validierte Tests verwendet werden (indirekter Immunofluoreszenz-Test, ELISA, direkte Agglutination oder Western Blot).

Krankheitsmanagement

- Empirisch werden bei Katzen Allopurinol und Megluminantimonat, ev. gemeinsam eingesetzt. Gemäß Berichten erhielten die meisten Katzen eine Langzeit-Therapie mit Allopurinol (10-20 mg/kg q12 oder 24h), was meist zu klinischem Erfolg führt, auch in FIV-positiven Katzen.
- Die Behandlung eliminiert allerdings die Infektion nicht, und die klinischen Symptome können nach Beendigung der Therapie wieder auftreten.
- Nach der chirurgischen Entfernung von Knoten kam es bei 2 Katzen, ohne weitere medizinische Behandlung, zum Rückfall.
- Gegen Leishmaniose sind für die Katze keine Vakzinen verfügbar.
- Halsbänder gegen Ektoparasiten, die Flumethrin und Imidacloprid enthalten, sind für Katzen zugelassen und können zur Verminderung des Risikos einer *Leishmania*-Infektion verwendet werden.
- Permethrin wird gegen Sandmücken zur Prävention der Leishmaniose beim Hund eingesetzt, darf aber wegen seiner Toxizität niemals bei Katzen angewandt werden.

Leishmaniose bei Katzen

© Maria Grazia Pennisi, ABCD

- *Durch L. infantum verursachter hämorrhagischer Knoten bei einer Katze*

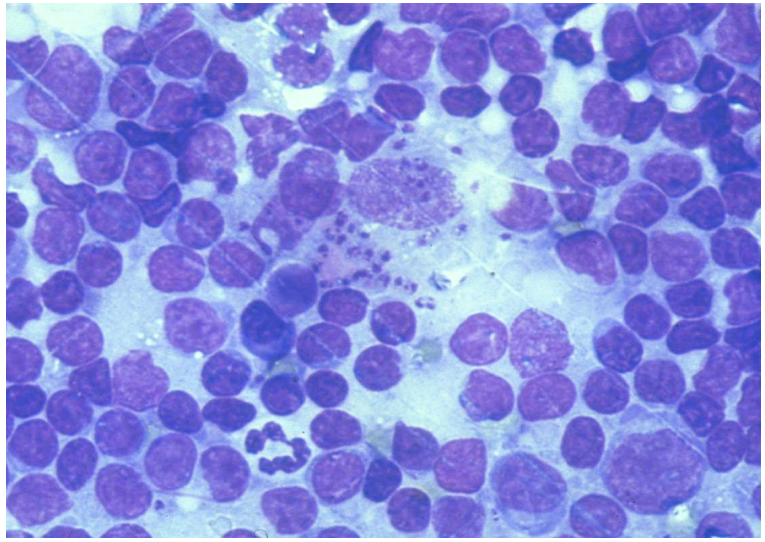

© Maria Grazia Pennisi, ABCD

- *Leishmania Amastigoten in einem Makrophagen aus einem Lymphknoten-Ausstrich (May Grünwald Giemsa 64 x)*

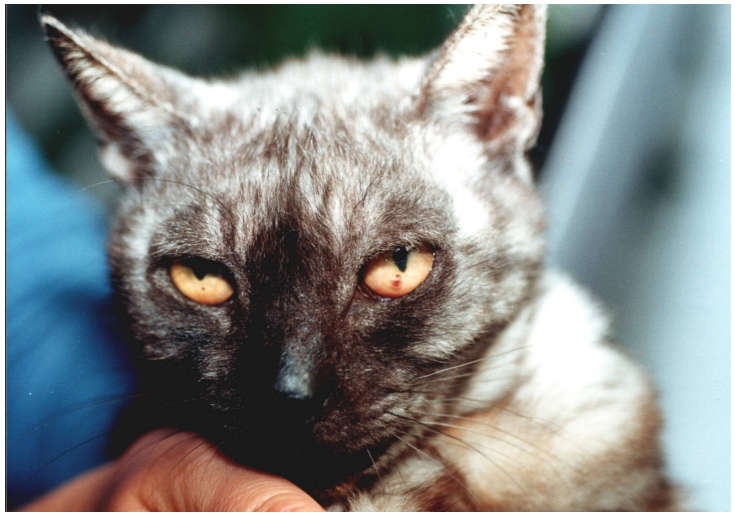

© Maria Grazia Pennisi, ABCD

- *Durch L. infantum verursachte akute Uveitis bei einer FIV-positiven Katze*

© Maria Grazia Pennisi, ABCD

- *Ulzerative Dermatitis dorsal am Carpus einer Katze mit Leishmania-Infektion*