

## Qu'est-ce que la dermatophytose ?

- La dermatophytose (teigne), une maladie cutanée superficielle, est l'infection fongique la plus fréquente chez les chats.
- Plus de 90 % des cas sont causés par *Microsporum canis*.
- La maladie est observée principalement chez les chatons ou les adultes immunodéprimés.
- Dans les chatteries et les refuges, en particulier en cas d'environnement médiocre, la maladie peut être endémique et son éradication très difficile.
- La dermatophytose peut être transmise à d'autres espèces animales et à l'homme, en particulier aux enfants.

## Infection

- La dermatophytose se transmet principalement par contact direct avec un chat infecté.
- Beaucoup de chats adultes sont porteurs asymptomatiques de *M. canis*.
- Ce champignon produit des arthrospores qui se disséminent sur les poils cassés ou les squames. Ils peuvent rester infectieux environ 1 an et sont facilement transmis par contact direct ou sur des particules de poussière, des couvertures, de la literie, des jouets, des brosses, des vêtements et d'autres objets contaminés.
- Les facteurs prédisposant au développement de la maladie incluent : le jeune âge (< 2ans), un traumatisme cutané (égratignure, ectoparasites), une immunosuppression (par ex. à cause du stress social dans les installations surpeuplées), des températures ambiantes élevées, une humidité élevée et des déficiences nutritionnelles.

## Signes cliniques

- La présentation typique est une alopecie régulière et circulaire, avec des poils cassants, une desquamation et parfois une marge érythémateuse et une cicatrisation centrale (teigne).
- Les lésions sont parfois très petites, mais peuvent quelquefois présenter un diamètre de 4-6 cm. Elles peuvent être simples ou multiples, et sont souvent localisées sur la tête.
- Le prurit est d'intensité légère à modérée, et on n'observe habituellement ni fièvre ni perte d'appétit.

- Chez de nombreux chats, c'est une maladie auto-limitante, avec seulement une perte des poils et une desquamation.
- Chez les animaux jeunes et les adultes immunodéprimés, on peut observer une évolution multifocale ou maladie cutanée généralisée

## Diagnostic

- Comme les dermatophytes produisent des lésions similaires à de nombreuses maladies cutanées félines, ils doivent être considérés dans le diagnostic différentiel de toute maladie cutanée du chat.
- Le gold standard pour confirmer la dermatophytose est la culture fongique sur de la gélose de Sabouraud à partir de poils ou de squames collectés sur les lésions récentes.
- L'examen à la lampe de Wood et la détection microscopique d'arthrospores sur les poils (ces poils sont plus épais, avec une surface rugueuse et irrégulière) sont moins sensibles.

## Gestion de la maladie

- Chez les chats immunocompétents, les lésions isolées disparaissent spontanément après 1 à 3 mois et peuvent ne pas nécessiter de traitement médicamenteux.
- Un traitement topique (rinçage corporel deux fois par semaine avec une solution d'énilconazole ou de miconazole, avec ou sans chlorhexidine, de préférence après avoir tondu) accélérera la guérison, et est la seule manière de tuer les spores sur le pelage.
- Dans les cas sévères, cela doit être combiné avec un traitement systémique d'au moins 10 semaines. L'itraconazole est la molécule de choix, une alternative est la terbinafine.
- Dans les chatteries et les refuges, le traitement doit être de préférence appliqué à tous les chats (même ceux présentant une infection subclinique), et doit être accompagné d'un nettoyage intensif et d'une décontamination de l'environnement. Les chats porteurs passifs (aucune lésion, lampe de Wood négative et cultures fongiques répétées négatives) doivent être décontaminés uniquement par traitement topique.

## Prévention

- Il n'existe aucun vaccin sûr et efficace disponible contre la dermatophytose ; l'ABCD ne recommande pas la vaccination contre cette maladie.



## Dermatophytose (teigne) chez le chat

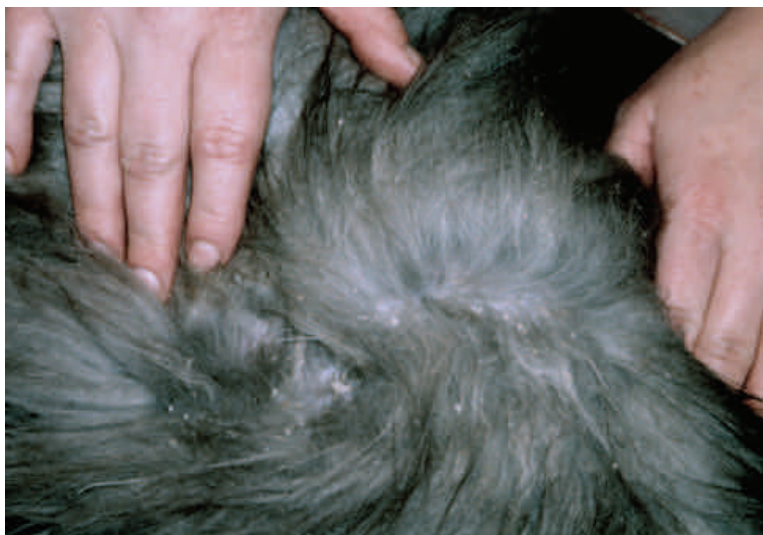

Photo Tadeusz Frymus, ABCD

- Chez certains chats, en particulier chez les adultes immunocompétents, le seul signe de dermatophytose peut être la desquamation.

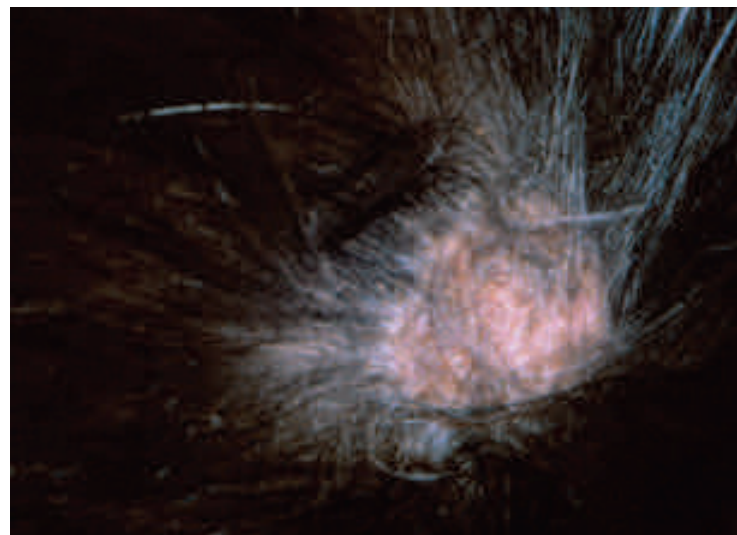


Photo Tadeusz Frymus, ABCD

- Alopecie circulaire causée par *M. canis*.




Photo Tadeusz Frymus, ABCD

- La partie externe du pavillon auriculaire peut aussi être atteinte de dermatophytose.

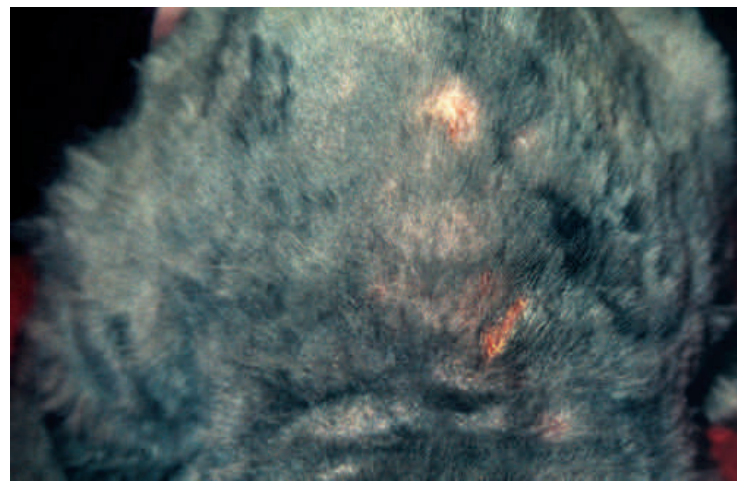


Photo Tadeusz Frymus, ABCD

- Certaines lésions de dermatophytose peuvent devenir visibles uniquement après la tonte