

Vad är felin infektiös peritonit?

- Felin infektiös peritonit (FIP) orsakas av kattens coronavirus (FCoV).
- Kattens coronavirus är ubikvitär och särskilt vanligt i miljöer där det finns många katter.
- Endast en del av de infekterade katterna utvecklar FIP.
- Stress (adoption, kastrering, vistelse på kattpensionat) ökar risken för att en katt drabbas.
- FIP är särskilt vanligt hos katter äldre än ett år i miljöer där det finns många katter.
- Det förefaller vara vanligare att raskatter drabbas.
- FCoV kan överleva ungefär två månader i en torr omgivning.
- FCoV inaktiveras enkelt med rengöringsmedel och desinfektionsmedel.

Infektion

- Den huvudsakliga smittkällan för FCoV är träck från katter som utsöndrar virus; överföring via saliv eller smitta från kattmamma till unge under dräktighet är ovanligt.
- FCoV kan överföras indirekt (kattlådor, skor, kläder).
- Katter utsöndrar virus inom en vecka efter att de har infekterats och fortsätter i veckor eller månader, ibland under hela livet.
- FIP orsakas av FCoV-varianter (mutationer) som förökar sig snabbt i makrofager och monocytter.
- Virusmängden och kattens immunsvaret avgör om FIP kommer att utvecklas.

Kliniska tecken

- De flesta katter med FCoV-infektion är friska eller uppvisar endast lindrig enterit.
- Återkommande feber, viktminskning, anorexi och nedsatt allmäntillstånd är vanliga initiala tecken på FIP.
- Om sjukdom utvecklas så uppträder FIP som
 - en effusiv (våt) form, som karaktäriseras av polyserosit (ascites, thorakalt och/eller perikardiellt vätskeuträde) och vaskulit
 - en icke-effusiv (torr) form, som karaktäriseras av granulomatösa lesioner i skilda organ (renomegali, kronisk diarré, förstörade lymfknutor)
 Dessa former anses vara kliniska ytterligheter av ett och samma tillstånd.
- Ögonrelaterade symtom inkluderar uveit, utfällningar i främre ögonkammaren, retinala perivaskulära infiltrat och pyogranulomatös korioretinit.

- Neurologiska symtom (hos ca.10 %) inkluderar ataxi, hyperreaktivitet, nystagmus, krampor, beteendeförändringar och påverkan på kranialnerverna.
- De kliniska symtomen är mycket varierande och beror på var lesionerna sitter.

Diagnos

- Det finns inget icke-invasivt konfirmerande test för den torra formen.
- Laboratoriefynd som tyder på FIP är lymfopeni, icke-regenerativ anemi, förhöjt totalt serumprotein, hyperglobulinemi, låg albumin/globulin-kvot, höga halter α -1-syra glykoprotein och höga FCoV-antikroppstitrar.
- Enbart höga antikroppstitrar för FCoV har inget diagnostiskt värde.
- Om analys av vätskeansamlingar är positivt för ett så kallat Rivalta-test, och är proteinrikt, har en låg albumin/globulin-kvot samt innehåller neutrofiler och makrofager är detta indikationer på FIP.
- FCoV-antigen-positiva celler (immunofluorescens, immunohistokemi av biopsier från pyogranulom eller cellsediment från ascitesvätska) som påvisas vid ett specialiserat laboratorium fastställer FIP.
- FCoV RT-PCR av blodprov är inte lämpligt för att ställa diagnos; det går inte att skilja på FIP-inducerande muterat och icke-muterat FCoV.

Behandling

- Prognosen för FIP är alltid dålig. Mediantiden för överlevnad efter att diagnosen har ställts är 9 dagar.
- Avlivning bör övervägas först efter en definitiv diagnos.
- Stödbehandling inriktar sig på att trycka ner den inflammation som följer på det förödande immunsvaret, vanligtvis med kortikosteroider. Det har dock inte någon påvisad effekt.
- I hushåll där en katt har avlidit till följd av FIP rekommenderas att vänta två månader innan man skaffar en ny katt. Andra katter i samma hushåll bör sannolikt på FCoV.
- FIP är ett problem hos katter som hålls i grupp (uppfödare och katthem) och ses sällan hos katter som rör sig fritt inomhus och utomhus.
- Minskad smittrisk kan uppnås genom strikt hygien och genom att hålla katter i små, välanpassade grupper där det finns tillräckligt många kattlådor som rengörs ofta eller genom att ge katterna möjlighet att vistas utomhus.
- Katter som utsöndrar FCoV kan hittas genom att göra kvantitativ RT PCR-screening av träck, men flera prover krävs (4 prov med 7-9 dagar emellan).

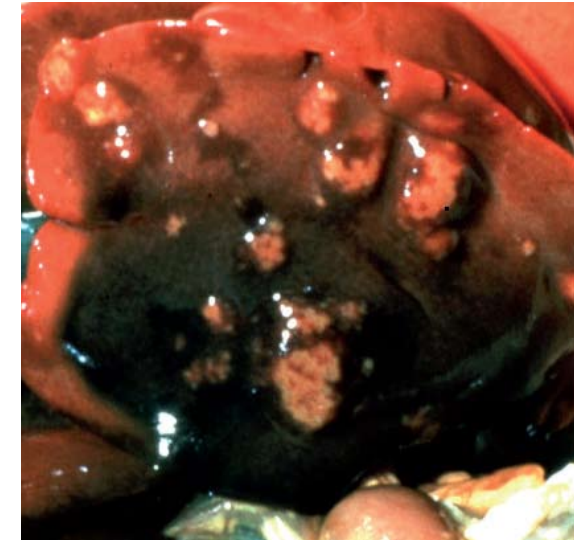
Vaccination

- FIP är ett tilläggs vaccin.
- Det finns endast ett (intranasalt) FIP-vaccin tillgängligt i USA och i en del länder i Europa.
- Vaccinet är ineffektivt hos katter som redan är infekterade med FCoV, men kan vara till viss hjälp för seronegativa kattungar innan de introduceras i en endemisk miljö.
- Om man överväger vaccinering ska den första dosen inte ges före 16 veckors ålder.

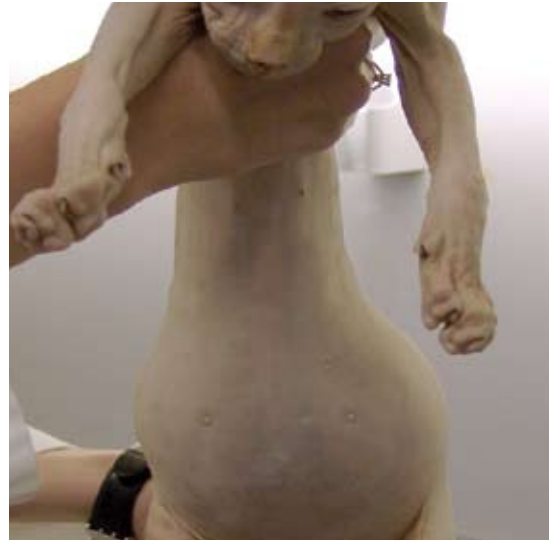

Bild publicerad med tillstånd av Albert Lloret

■ Ackumulerad vätska i buken hos en Sphinx-katt med FIP.



© Merial

■ Torr form av FIP: granulomatösa lesioner i levern.

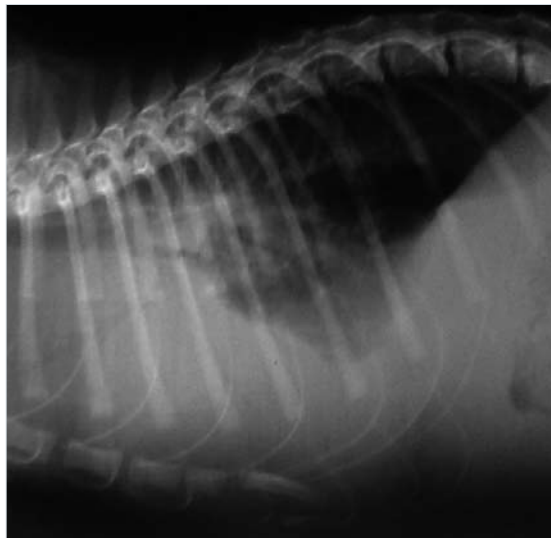
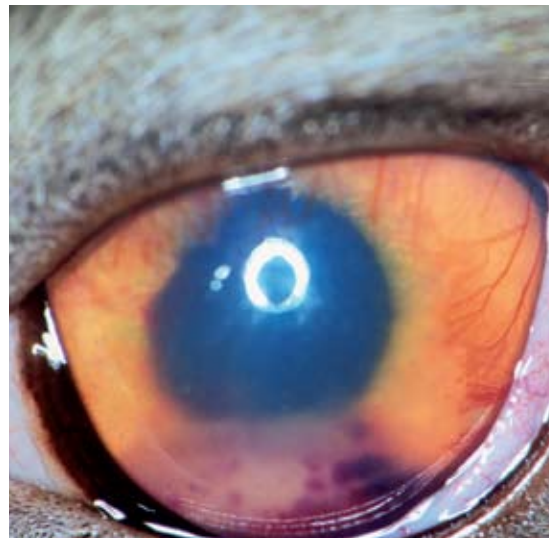

Bild publicerad med tillstånd av Albert Lloret

■ Röntgenbild av en katt med FIP som har vätskeutträde i torax och i buken.



Courtesy Eric Déan

■ Uveit hos katt med torr form av FIP.

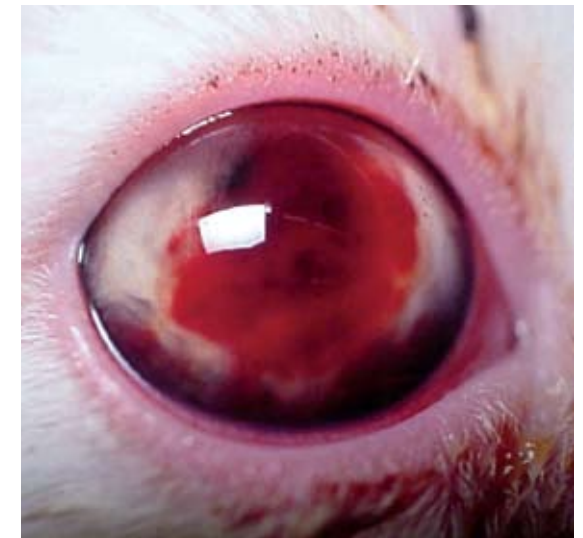

Bild publicerad med tillstånd av Albert Lloret

■ Hyfema hos katt som utvecklar FIP.