

Mi a macskák fertőző hashártyagyulladása?

- A macskák fertőző hashártyagyulladását (FIP) a macska koronavírus (FCoV) okozza.
- Az FCoV-fertőzés mindenhol előfordulhat, különösen azokon a helyeken, ahol sok macskát tartanak együtt.
- Az FCoV-fertőzött macskák csak bizonyos részénél alakul ki fertőző hashártyagyulladás.
- A stresszes helyzetek, például az örökbeadás, ivartalanítás, panzióztatás fogékonyá teszik a macskákat a betegségre.
- Az FCoV-fertőzés különösen gyakori az 1 évnél fiatalabb populációban azokon a helyeken, ahol sok macskát tartanak együtt.
- Úgy tűnik a fajtatiszta macskák súlyosabban érintettek.
- Az FCoV-vírus száraz környezetben két hónapig is életképes maradhat.
- Mosószeres és fertőtlenítőszeres viszonylag gyorsan elpusztítják a vírust.

Fertőződés

- Az FCoV-fertőzés elsődlegesen a fertőzött macskák ürülékével terjed. A vírus ritkán terjed nyállal vagy vemhesség alatt az anyamacska-magzat kapcsolat révén.
- Az FCoV közvetett módon is továbbterjedhet (alomtálcák, cipők, ruhák).
- A macskák a fertőződés után már az első héten elkezdhetik üríteni a vírust. A vírusürítés azután hetekig, hónapokig vagy az állat egész életén át folytatódhat.
- A FIP kialakulását az FCoV mutáns variánsa okozza, amely intenzívebben replikálódik makrofágokban és monocytákban.
- A vírusfertőzés mértékétől és a macska immunválaszától függ, hogy a FIP kialakul-e.

Klinikai tünetek

- A legtöbb FCoV-fertőzött macska egészséges vagy enyhe tüneteket mutat.
- A kezdetekben előfordulhat hullámokban láz, súlycsökkenés, étvágytalanság és depresszió.
- A fertőzés előrehaladtával a FIP
 - nedves változata polyserositisszel (hasvízkór, mellüregben és/vagy szívburokban felgyülemelő folyadék) és érgyulladás kialakulásával jellemezhető;
 - száraz formája a különböző szervek granulomás elváltozását (a vese megnagyobbodását, krónikus hasmenést, nyirokcsomó-megnagyobbodást) eredményezi.
- Ezek a kórformák ugyanazon megbetegedés klinikai szélsőségeinek tekinthetők.
- A látást befolyásoló tünetek, például uveitis, szaruhártya precipitátumok az elülső szemkamrában, a retina perivaszkuláris beszűrődése és a gennyes chorioretinitis.

- Idegrendszeri tünetek (kb. 10%-ban), többek között ataxia, túlérzékenység, nystagmus, görcsös rohamok, viselkedésváltozás és agyideg-károsodás, is előfordulhatnak.
- A klinikai tünetek rendkívül sokfélék lehetnek és az elváltozások eloszlásától függenek.

Diagnózis

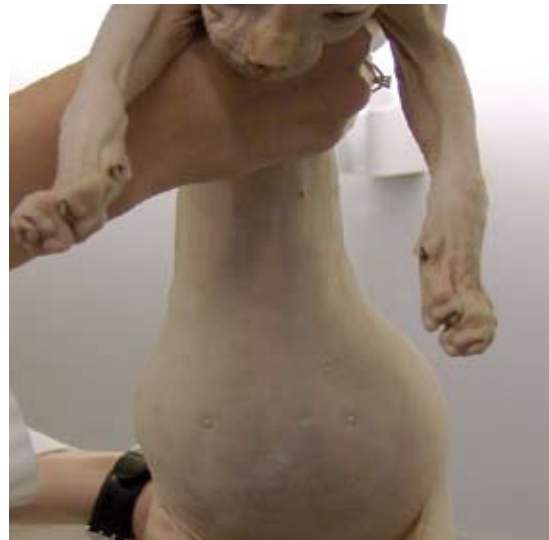- Nem áll rendelkezésre non-invazív módszer a FIP száraz formájának megállapítására.
- Az FIP-re utaló laboratóriumi eredmények limfocitaszám-csökkenést, nem regeneratív vérszegénységet, megnövekedett szérumproteinszintet, hyperglobulinaemiát, alacsony albumin/globulin arányt, magas savanyú alfa-1 glikoprotein szintet és magas FCoV-ellenanyag-szintet mutatnak.
- A magas FCoV-ellenanyag-szint önmagában nem kórjelző értékű.
- Az FIP gyanús izzadmányminta Rivalta-próbával pozitív, fehérjeszintje magas, albumin-/globulin aránya alacsony, és neutrofileket illetve makrofágokat tartalmaz.
- A FCoV antigén tartalmú sejtek kimutatása célzott laboratóriumi vizsgálatokkal (immunofluoreszcencia-vizsgálat, immunohisztokémiai vizsgálat biopsziával nyert poligranulóma-mintából vagy hasúri folyadék sejtüledékes mintájából) igazolja a FIP-fertőzést.
- A vérminták RT-PCR vizsgálata nem alkalmas a diagnózis felállítására: a magas-anpatogén mutáns vírusok ugyanis nem különböztethetők meg a „közönséges” FCoV-től.

Intézkedések a betegség megjelenése esetén

- A FIP prognózisa rossz. A diagnózis után a medián túlélési idő kb. 9 nap.
- Az euthánázia lehetősége csak a végső diagnózis felállítása után fontolandó meg.
- Kiegészítő terápia célja a gyulladás és a heves immunválasz csökkentése, általában kortikoszteroidok adagolásával, de a kezelés hatékonysága nem bizonyított.
- Azokban a háztartásokban, ahol FIP-fertőzött állat hullott el, ajánlott legalább két hónapot várni új macska hazavitele előtt. Az érintett háztartásban élő macskák nagy valószínűséggel FCoV-hordozók.
- A FIP nagy problémát jelent sok macska együtt-tartása esetén (tenyészetekben és menhelyeken), ugyanakkor ritkán jelentkezik a szabadba rendszeresen járó állatokban.
- A fertőződés veszélye szigorú higiéniai előírások betartásával, a macskák kis csoportokban történő elhelyezésével, az alomtálca rendszeres cseréjével és a macskák rendszeresen szabadba engedésével elkerülhető.
- Az FCoV-vírust ürítő macskák azonosíthatók a bélsár RT-PCR módszerrel történő vizsgálatával, de ehhez többszöri mintavizsgálat (4-szer 3 héten keresztül) szükséges.

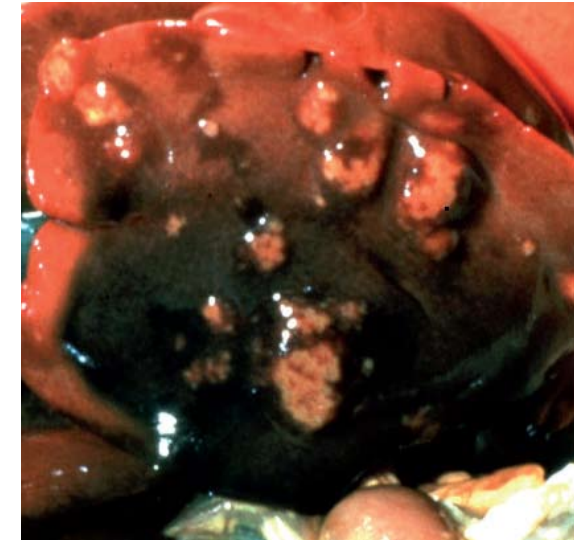
Vakcinázás

- Az FCoV nem alkotórésze multivalens vakcináknak.
- Jelenleg csupán egyfajta intranazális FIP-vakcina érhető el az USA-ban és néhány európai országban.
- A vakcina nem hatásos FCoV-fertőzésen már átesett macskákban, de hatásos lehet szeronegatív kölyökmacskákban, mielőtt azok endémiásan fertőzött környezetbe kerülnek.
- Vakcinázás esetén az első adagot nem szabad 16 hetes kor előtt beadni.



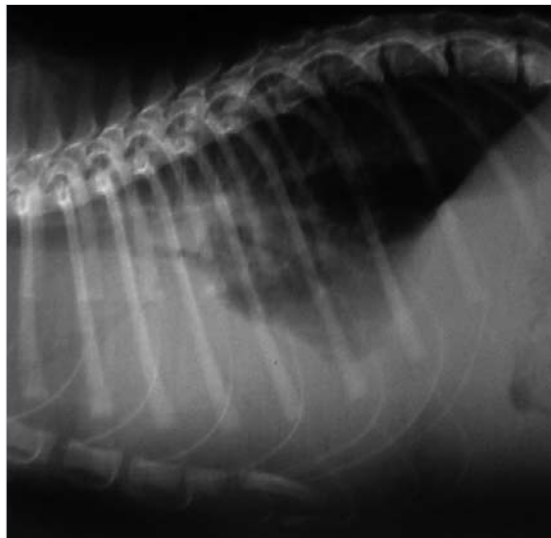
Hannah Dewerchin, Ghent Egyetem, engedélyével felhasználált felvétel

- Folyadékgyülem egy FIP-fertőzött Sphynx macska hasában.



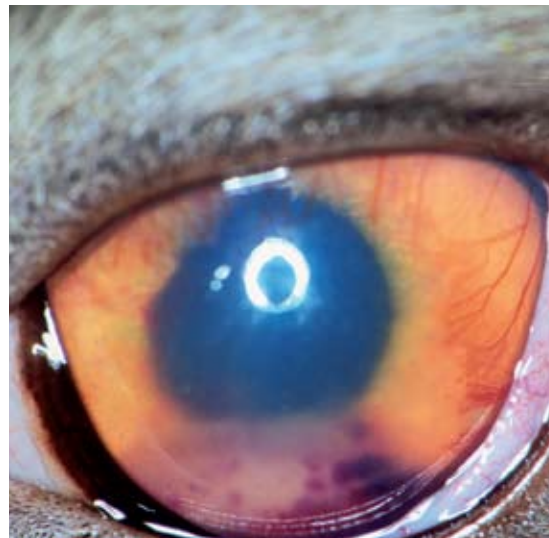© Merial

- A FIP száraz változata: granulomás májelváltozások.



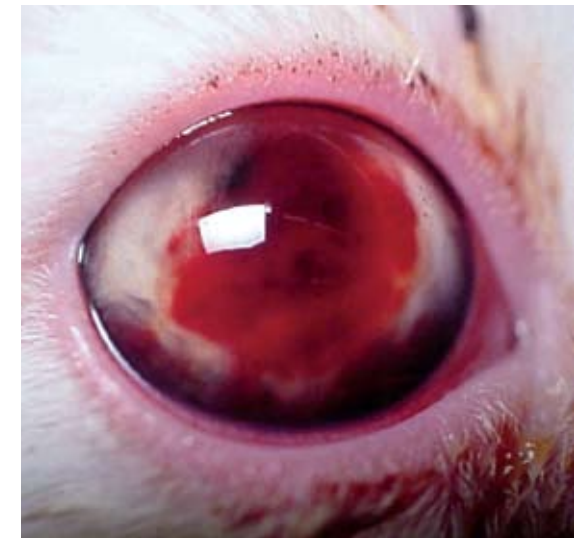Albert Lloret engedélyével felhasználált felvétel

- FIP-fertőzött macska röntgenfelvétele, amely mellúri és hasi folyadékgyülemet jelez.



Eric Déan engedélyével felhasználált felvétel

- Uveitis a FIP száraz formájától szenvedő macskában.



Albert Lloret engedélyével felhasználált felvétel

- Hypohaemás FIP fertőzött macska.